Aus dem pathologisch-anatomischen Institut der Universität Basel
Vorsteher: Prof. Dr. A. Werthemann
(Arbeit unter Leitung von P. D. Dr. Scheidegger)

Carcinom des Gartnerschen Ganges

Bericht über zwei Beobachtungen

Inaugural-Dissertation

zur Erlangung
der Doktorwürde der Medizinischen Fakultät
der Universität Basel

vorgelegt von

ADOLF BERNSTEIN

aus Basel

1944

Verlag von S. Karger in Basel

Von der medizinischen Fakultät genehmigt auf Antrag von
Prof. A. Werthemann.

Tag der Promotion: 12. November 1943

R. UNIV.
BIBLIOTHEEK
LEIDEN

Sonderabdruck aus der Monatsschrift für Geburtshilfe und Gynäkologie
Jahrgang 1944, Vol. 117, No. 2

Die Tumoren des weiblichen und männlichen Genitalapparates sind außerordentlich formenreich. Nur selten ist es möglich das Geschwulstgewebe auf eine bestimmte Matrix zurückzuführen. Zum Teil bedingen die recht komplizierten Verhältnisse der Entwicklungsgeschichte dieses Organsystems eine derartige Polymorphie der Blastome.

Im Uterus und in der Scheide finden sich selten Geschwülste, deren Bau abweicht von den gewöhnlichen Tumoren, die sich vom Endometrium, von der Cervix oder von der Portio uteri ableiten lassen. Keime des *Gartner*'schen Ganges können als Matrix für solche Neubildungen in Betracht gezogen werden.

Wenn es *R. Meyer* gelungen ist bei seinen Untersuchungen des Uterus von 54 Erwachsenen, zwölfmal, d. h. in fast einem Viertel der Fälle, Reste des Gartner'schen Ganges nachzuweisen, so ist damit ein Hinweis gegeben, daß Neubildungen, welche auf diese Matrix zurückzuführen sind, nicht einmal so selten sein mögen, wie es beim Durchlesen der diesbezüglichen Literatur erscheinen mag. Es besteht die berechtigte Vermutung, daß unter den so häufigen Portiocarcinomen auch solche sich finden, die auf Reste des Urnierenganges sich zurückführen lassen. Es sind das bestimmte Formen von Krebsen, die aus dem Gebiet der Cervix uteri stammen und die sich hauptsächlich in den tieferen Wandschichten ausbreiten, oft unter Verdrängung der Schleimhaut. Die Entwicklung in einem Gebiet, welches dem Verlauf dieses Ganges entspricht, kann schon bei makroskopischer Betrachtung auf eine derartige Neubildung hinweisen. Auch bestimmte Zellformationen, die weder für das

Portio- noch für das Cervixepithel typisch sind, können auf derartige Geschwulstkeime hinweisen.

1. Beobachtung.

Frau S.-H., H., 48 Jahre. Geburtshilflich-gynäkologische Universitätsklinik, Basel. (Damaliger Vorsteher: Prof. Labhardt.)

Anamnese: Menarche mit 17 Jahren. Menses drei- bis fünfwöchentlich, achttägig, verschieden stark. Fünf normale Geburten. Seit der Periode, fünf Monate vor dem Tode, ständig gelblich weißlicher Fluor, manchmal blutig durchsetzt. Die Frau war genötigt immer eine Binde zu tragen. Der Urin war trübe und übelriechend.

Lokalstatus: Große Labien schlaff, Nymphen gut entwickelt. Damm 2 cm. Introitus leicht klaffend. Scheide weit, glatt. Anstelle der Portio ein unregelmäßiges, knotiges Gebilde, in dessen Mitte ungefähr ein für die Fingerkuppe durchgängiger Krater sich befindet mit ganz unregelmäßiger Wandung. Die unregelmäßige, derbe Wucherung geht auf das linke Scheidengewölbe und die Scheide selbst über bis fast zur Kreuzung mit dem Levator ani. Hinten und rechts ist das Scheidengewölbe beim Abtasten ohne Infiltration. Man kann zwischen der Wucherung und der Beckenwand gerade 1½ Querfinger einlegen. Links ist die Wucherung bereits der Beckenwand nahe. Spiegelbild: Tumormasse, gelbgrün, mißfarben, an den Rändern leicht blutend. Diagnose: Inoperables Carcinom. Therapie: Injektionen eines anticancerogenen Präparates und Scheidenspülungen.

Patientin war nach der Klinikentlassung angewiesen worden, sich alle 14 Tage ärztlich untersuchen und kontrollieren zu lassen. Kurz nach der Klinikentlassung hatte sie in einer Fabrik ihre Arbeit wieder aufgenommen. Während der Arbeit kommt es am Tage vor dem Tode um 14.30 Uhr zu einer starken Blutung aus der Vagina. Der herbeigerufene Arzt fand sie in einem derart bedrohlichen kollabierten Zustande, daß er sie ohne weitere Untersuchung sofort in das Diakonissenspital Riehen (Damaliger Vorsteher: Dr. Veillon) einwies. Die Vermutungsdiagnose lautete: Abortblutung? Befund beim Eintritt: Mäßige Blutung aus der Vagina mit stark fötid jauchigem Geruch. Äußerst blasses Aussehen, Extremitäten sind kalt und pulslos, starkes Durstgefühl. Bei der gynäkologischen Untersuchung fand sich: äußerer Muttermund 3 cm groß, mit unscharfen zerbröckelnden Rändern. Eine eigentliche Portio ist nicht mehr deutlich abzugrenzen; es findet sich an dieser Stelle nur eine Gewebshöhle. Der Corpusteil ist zirka faustgroß, in Retroflektion und links oben fixiert. Trotz Tamponade und blutstillenden Eingriffen kollabiert die Frau. Der Exitus letalis tritt am folgenden Tage um 11.40 Uhr ein.

Bei der 22 Stunden nach dem Tode vorgenommenen Autopsie fand sich: S. N. 950/37 (Obduzent: Scheidegger, Protokoll auszugsweise).

Leiche einer mittelgroßen Frau. Die Haut blaß. Schleimhäute sehr wenig durchblutet. Subkutanes Fettgewebe in breiter Schicht erhalten.

Herz rechts schlaff, links besser kontrahiert. Die Mitralis zeigt verdickten Schließungsrand. Myocard saftreich, bräunlich, wenig durchblutet.

Milz. Groß, schlaff, Kapsel runzelig.

Leber groß. Mit zungenförmig ausgezogenem linken Lappen. Schnittfläche der Leber hellbraun-gelblich.

Beckenorgane. Harnblase ziemlich weit, enthält klaren gelben Urin. Im Rectum dunkel gefärbte Kotmassen.

Die ganze Scheide ist ausgefüllt mit Gazetampons, die stark durchblutet sind. Der Uterus ist groß, fest. Das ganze Cavum uteri ist mit einem Blutkoagulum ausgefüllt. Die Schleimhaut des Cavum uteri scheint intakt, nur im Gebiet des Cervixteils und der Portio ist das Gewebe verhärtet, schwielig; es finden sich vereinzelte Nekrosen. Im Bereich des hinteren Scheidengewölbes ist an einer Stelle ein fest anhaftender Blutpfropf vorhanden. Es zeigt sich nach Abspülen, daß hier ein Gefäß frei vorliegt, das 4 mm weit klafft und das man mit einer Sonde ziemlich weit verfolgen kann. In der Excavatio vesico-uterina ist der Tumor fast durchgewachsen; es ist nur eine schmale Gewebsschicht noch erhalten. Hie und da kann man kleine Knötchen auf dem Peritonäum nachweisen mit stärkerer Gefäßinjektion in der Umgebung. Das rechte Ovarium ist groß; es findet sich hier eine größere Cyste mit starker Durchblutung.

Die ilikalen, lumbalen und inguinalen Lymphknoten sind klein, weich, etwas gelblich.

Histologische Untersuchung. Das gesamte Genitale mit Scheide und Adnexe wird in einzelne große Blöcke zerlegt und in Celloidin eingebettet. Es werden Übersichtsschnitte und teilweise Serienschnitte hergestellt.

Es läßt sich dabei ein Tumor feststellen, der sich zum Teil im hinteren Scheidengewölbe nachweisen läßt und hier die Schleimhaut zerstört hat. In diesem Bereich ist es auch zu der schon erwähnten, beim Situs beschriebenen Gefäßarrosion gekommen. Der Tumor breitet sich überwiegend auf der rechten Seite der Gebärmutter aus und kann bei der mikroskopischen Betrachtung im Bereich des inneren Muttermundes bis zur Portio und rechts sich etwas auf die Scheide erstreckend noch verfolgt werden. Die Vorderwand des Uterus ist fast tumorfrei. Es hat hier die Geschwulst eine überwiegend einseitige, und zwar rechtsseitige Entwicklung im Bereich des Uterus genommen. (Abb. 1.)

Auf den Serienschnitten lassen sich in der Wand des Corpus uteri keine Geschwulstbildungen finden. Das Endometrium uteri besteht in einer nicht sehr breiten Schicht. Es findet sich hier eine chronisch entzündliche Infiltration des Stromas. Einzelne Zapfen der Mucosa dringen in die oberen Muskelschichten ein. Selten kann man auch kleine, abgelöste Schleimhautinseln in den oberen Muskelschichten noch nachweisen. Die Drüsenschläuche sind ziemlich eng. Das Epithel ist eher niedrig zylindrisch und zeigt nur wenig Mitosen. Die oberen Schleimhautschichten zeigen hier stärkere Desquamation. In den unteren Teilen des Corpus uteri, d. h. gegen die Cervix zu kommen auch vereinzelte Drüsenschläuche vor, die cystisch umgeändert sind. Es ist in diesem Bereich die Begrenzung von Endometrium und Myometrium schärfer und geradliniger. Die Gefäße im Myometrium sind leicht sklerosiert.

Im *Bereich des inneren Muttermundes* ist die Wandung des Uterus zellreicher und verbreitert. Es finden sich hier Drüsenschläuche, die manchmal etwas stärker verzweigt sind, manchmal ist kein eigentliches

Lumen mehr festzustellen und es kommt mehr zur Bildung von soliden Zellbalken. Vom *inneren* bis zum *äußeren Muttermund* läßt sich in der Wandung der Gebärmutter ein System von drüsigen Formationen nachweisen, wobei diese Drüsenschläuche oft ziemlich stark verzweigt sind. Das Epithel, das derartige Schläuche und Balken bildet, hat Tendenz, feine Papillen zu bilden. Die einzelne Epithelzelle kann an den Orten, die noch nicht durch eine Nekrose wesentlich verändert sind, in einem deutlichen Zellverband nachgewiesen werden. Es findet sich ein einschichtiger, teils

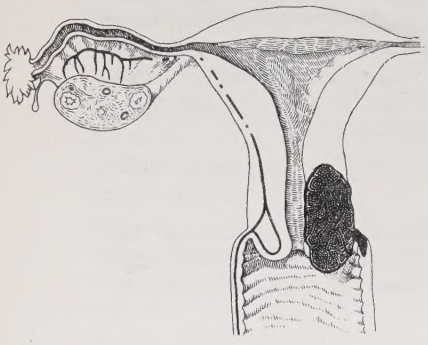

Abb. 1.

Schematische Darstellung des Uterus und der linken Adnexe, eingezeichnet die bekannten, dem Gartner'schen Gang angehörenden Gebilde. Rechts die in der Beobachtung 1 festgestellte Ausbreitung des Krebses mit Einwachsen in die Scheidenwand (Zeichnung).

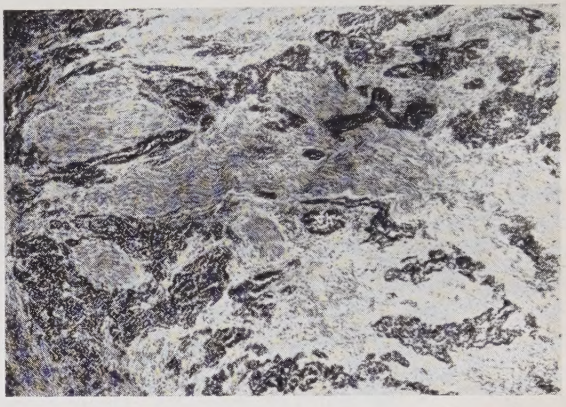

Abb. 2.

Tumor des Gartner'schen Ganges in der Uteruswandung mit Ausbildung multipler feiner Drüsengänge und Schläuche, z. T. papilläres Epithelwachstum. (Mikrophoto).

auch mehrschichtiger, vorwiegend zylindrischer Belag. Mehrfach scheint jedoch das Epithel der Drüsenschläuche stärker entdifferenziert. Es finden sich reichlich Mitosen. Die Tumormassen sind häufig in präformierte Lymphspalten eingedrungen und breiten sich vor allem in den perineuralen Lymphspalten weiter aus. Nach unten, d. h. gegen die Portio uteri ist das Epithel der Geschwulst im allgemeinen bedeutend niedriger. Eigentliche zylindrische Zellen finden sich kaum mehr; die Zellelemente erscheinen hier kubisch. An den Stellen mit niedrigem Epithel sind die Tumorzellen ebenfalls noch zu Epithelschläuchen, oder aber zu Zellbalken- und strängen angeordnet. Der Tumor durchsetzt in diesem Gebiet bereits die ganze Uteruswandung und dringt bis an die Serosa vor. Nur in der Höhe des inneren Muttermundes kann man noch kleine Drüsenschläuche und Epithelformationen nachweisen, die man als nur wenig umgeänderte Teile des Gartner'schen Ganges auffassen kann.

In den tieferen Teilen gegen die *Scheide* zu ist die Tumorinfiltration eine viel stärkere. Hier sind keine Anteile einer Gartner'schen Gangbildung mehr zu erkennen. Gegen die Scheide zu, hauptsächlich in den oberen Teilen, ist der Tumor wiederum auf eine größere Strecke zu verfolgen. Er hat die Eigenschaft, sich zum Teil unter der Scheidenhaut weiter fortzupflanzen, wobei die Scheidenhaut selten noch intakt erscheint, meistens ist sie infolge einer Entzündung weitgehend in Desquamation begriffen. Es kommt nur selten zur Bildung von Drüsenschläuchen, ohne daß allerdings das Epithel eine derartig zylindrische Form zeigen würde, wie in den oberen Abschnitten des Tumors.

An einzelnen Stellen dringt das Tumorgewebe auch in das Beckenbindegewebe ein. Vorwiegend die Lymphspalten sind mit Geschwulstzellen durchsetzt.

Zusammenfassung des histologischen Befundes: Für diese Geschwulst ist eigenartig der Ort der Ausbreitung. Es wächst der Tumor vorwiegend in der Wandung des Uterus. Er beginnt etwas oberhalb des inneren Muttermundes, reicht von hier aus nur wenig nach oben zu gegen das Corpus uteri und breitet sich in diesem Gebiet eine kurze Strecke hin unter der Uterusschleimhaut weiter aus. Zum größten Teil ist jedoch der Uterus im Gebiet der Portio durchwachsen, wobei der Krebs hier auch das Epithel der Portio zerstört hat, sich auch nach unten zu gegen die Scheide weiter entwickelt. Die Scheidenhaut selbst ist mehrfach vom Tumor durchbrochen. Im übrigen zeigt das Epithel der Vagina eine schwere Entzündung mit Nekrosen. Die Epithelform der Geschwulst ändert etwas die Gestalt; so sind die oberen Partien mehr zylindrisch gebaut, die tieferen Abschnitte sind kubisch bis kleinzellig gestaltet. Außerdem sind in Höhe des inneren Muttermundes vorwiegend drüsige Formationen festzustellen mit ziemlich starker Verzweigung der Drüsenschläuche und papillären Wucherungen des Epithels; in den unteren Teilen gegen die Portio zu finden sich mehr Zellbalken, manchmal auch feine, solide Epithelzapfen. (Abb. 2.)

Die pathologische-anatomische Diagnose lautet: Vom Gartner'schen Gang ausgehendes Carcinom des hinteren Scheidengewölbes mit Übergreifen auf die Portio uteri und auf die Vagina (keine Organ- und keine Lymphdrüsenmetastasen). Drohender Einbruch des Krebses in die Excavatio vesico-uterina. Arrosion eines größeren Gefäßes des Plexus uterinus durch den Tumor mit Zeichen starker Blutung. Blutkoagulum im Cavum uteri. Allgemeine Anämie. Leichte Lockerung des Milzparenchyms (Blutungsreaktion) bei chronisch septischer Hyperplasie der Milz. Anämie der Leber bei Verfettung. Terminales Lungenödem.

2. Beobachtung.

Frau J.-A. B., 54 Jahre alt. Bei der 54 Jahre alten Frau, welche seit gut einem Jahr postklimakterische Blutungen hatte, wurde in der Geburtshilflich-Gynäkologischen Universitätsklinik (damaliger Vorsteher: Prof. Labhardt) eine Probecurrettage vorgenommen. Bei der histologischen Untersuchung (E. N. 1331/41) finden sich Schleimhautbröckel des Uterus, die von einem Tumor durchsetzt sind. Die einzelnen Tumorelemente erscheinen zylindrisch bis kubisch gestaltet. Mitosen kommen häufig vor, oft solche in pathologischem Ablauf. In Umgebung des Tumors besteht

eine vermehrte entzündliche Reaktion. Die damalige pathologisch-anatomische Diagnose lautete auf: *Adenocarcinom mit starker Entdifferenzierung.*

Kurze Zeit nach der Probecurrettage wird auf Grund des pathologisch-anatomischen Befundes der ganze Uterus mit Adnexe entfernt.

Das Operationspräparat (E. N. 1461/41) besteht aus einem 8 cm langen Uterus mit Tuben und Ovarien. Die Uterusmucosa erweist sich als verdickt, sie ist zudem etwas höckrig und weich. Die Verdickung der Mucosa findet sich im ganzen Uterus. In Höhe des inneren Muttermundes lassen sich beim Einschneiden kleine Cysten feststellen. Derartige cystische Bildungen sind im ganzen Bereich der Cervix bis in Höhe der Portio uteri zu verfolgen. In einzelnen Cysten finden sich wenig hellgelb gefärbte Massen. Die Tuben erweisen sich beide als schlank und durchgängig. Die Ovarien sind mittelgroß, fest.

Bei der mikroskopischen Untersuchung kann im Uterus ein Tumor festgestellt werden, der teilweise einen drüsigen Bau aufweist, wobei nicht selten auch papilläre Epithelsprossungen festzustellen sind. Das Epithel ist zylindrisch gestaltet, teilweise kubisch. Nicht überall werden eigentliche Drüsenlumina gebildet, sondern mehrfach kommt es zur soliden Sprossung der Tumorzellen in Form einzelner Zapfen und feiner Schläuche.

Bei der histologischen Kontrolle des ganzen Uterus in einzelnen Stufen ergibt sich, daß die Geschwulst überwiegend in der Gegend des inneren Muttermundes zur Entwicklung gelangt ist. Das Epithel des Uterus, hauptsächlich im Bereich der Cervix und der Portio ist noch erhalten. In den Wandschichten des letztgenannten Gebietes kann man mehrfach drüsige Formationen feststellen. So finden sich einzelne kleine Drüsenschläuche, die von einem kubischen, manchmal ziemlich niedrigem Epithel ausgekleidet sind. An anderen Stellen haben sich solche adenomatöse Bildungen auch cystisch umgeändert. Das Epithel im Gebiet dieser Cysten ist kubisch, die Kerne sind ziemlich groß und chromatinreich. Subepithelial kommt es zu einer leichten bindegewebigen Proliferation, indem sich um einzelne dieser Cysten und Schläuche herum Bindegewebsfasern konzentrisch anordnen.

Zusammenfassung des Befundes: Es läßt sich ein Carcinom des Uterus feststellen, das die Eigenschaft hat, im Bereich der tieferen Wandschichten des Corpus, hauptsächlich in Höhe des inneren Muttermundes sich zu entwickeln, aber in wesentlichem Ausmaß weder auf das Epithel des Corpus, noch auf das der Cervix uteri übergreift. Der Tumor findet sich ziemlich tief im Myometrium. Bei der weiteren Kontrolle lassen sich auch im Isthmusteil bis zur Portio zu Gänge und Cysten noch erkennen, deren Epithel starke Ähnlichkeit hat mit dem Tumorepithel. Diese Gangbildungen lassen sich wohl als Teile des Gartner'schen Ganges auffassen; ihre Lagerung und auch die Art ihrer Epithelbildung spricht in diesem Sinne. Es ist hier auch mit einer ziemlich großen Wahrscheinlichkeit die Carcinombildung aus den Resten des Gartner'schen Ganges abzuleiten, wahrscheinlich aus dem Gebiet, in dem vermutlich der Gang in den Uterus einmündet. Das krebsige Infiltrat auf der rechten und linken Seite in gleicher Höhe der Gebärmutter und der Zusammenhang mit den Resten des Gartner'schen Ganges ist hier sehr auffallend. Eine weitere Kontrolle und Untersuchung des Gartner'schen Ganges war hier nicht möglich, da Scheidenteile bei der Operation nicht entfernt worden sind.

Nach der Klinikentlassung stand die Patientin dauernd unter Kontrolle der gynäkologischen Poliklinik und wurde nach 2½jähriger Beobachtung, während der immer Wohlbefinden, kein Rezidiv und keine Gewichtsabnahme festgestellt wurden, als klinisch geheilt im Oktober 1943 aus der Behandlung entlassen.

Geschichtliche, anatomische und pathologisch-anatomische Ergebnisse zur Kenntnis des Gartner'schen Ganges.

Im Jahre 1681 gelingt *Malpighi* zum erstenmal der Nachweis von Gängen am Uterus beim Rind, die 141 Jahre später *H. T. Gartner* bei Untersuchungen über die Lymphgefäße beim gleichen Tier zufällig wiederentdeckt. Nach Ausdehnung seiner Versuche kann er die Feststellung *Malpighis* bestätigen, daß sich der Kanal in der Vaginalwand bis gegen die Urethra verfolgen läßt. *Gartner* erkennt die Gänge als Ausfuhrkanäle der Urniere. In seiner Veröffentlichung bezieht sich *Gartner* auf Malpighi, so daß die Feststellung von *Jacobson, Gartner* habe jene Gänge unabhängig von *Malpighi* entdeckt, unzutreffend ist, wie *Dohrn* ausführt. *Jacobson* berichtet über sackförmige Erweiterungen und spiralige Drehungen und stellt fest, daß sich im Verlauf des Kanals oft eine Reihe kleiner Bläschen finden. Untersuchungen beim Menschen stammen von *Follin* und *Beigel*. Während dem ersteren der Nachweis des Gartner'schen Ganges beim Menschen nicht gelingt, kann *Beigel* diesen in der Wand des Uterus vorfinden. Die Untersuchungen *Dohrns* an menschlichen Embryonen fördern die Kenntnisse über die gewebliche Beschaffenheit des *Gartner*'schen Ganges und führen den Autor zu der Feststellung — die allerdings von *R. Meyer* nur bedingt anerkannt wird —, daß der Gartner'sche Gang den Uterus in der Gegend des inneren Muttermundes erreiche. *C. Rieder* erweitert die bis jetzt durch Untersuchungen an Tieren und menschlichen Embryonen gewonnenen Kenntnisse durch Untersuchungen beim erwachsenen Menschen. Dieser Autor kann Residuen des Gartner'schen Ganges „ungefähr in jedem dritten Falle" nachweisen und stellt fest, daß sie bis ins hohe Alter bestehen. Die Monographie von *R. Meyer* „Über epitheliale Gebilde im Myometrium einschließlich des Gartner'schen Ganges" und die Veröffentlichungen „Über Drüsen, Cysten und Adenome im Myometrium", „Beitrag zur Kenntnis des Gartner'schen Ganges, bes. in Vagina und Hymen" haben wohl endgültigen Aufschluß über Verlauf, Bau und mikroskopische Anatomie des Gartner'schen Ganges gebracht.

Neben den aus dem Rahmen fallenden Angaben über Befunde von Resten des Gartner'schen Ganges von *Fischel* (einmal unter 50 Fällen) und *v. Maudach* (32mal unter 80 Fällen) seien die Ergebnisse von *R. Meyer* angeführt, welcher Überreste des Ganges bei Feten von zwei bis drei Monaten unter 12 Fällen 12mal, bei Feten von 4—6 Monaten unter 21 Fällen sechsmal, bei Feten von 7—9 Monaten unter 67 Fällen 11mal und bei Neugeborenen unter 18 Fällen dreimal nachweisen konnte. Bei der Untersuchung des Uterus von 54 erwachsenen Personen findet derselbe Autor 12mal Reste des Gartner'schen Ganges. In diesem Zusammenhang sei eine neuere Mitteilung von *Sakuraoka* aus dem Jahre 1937 erwähnt, welcher über Untersuchungsergebnisse an 126 Fällen japanischer Individuen berichtet: Überreste des Gartner'schen Ganges an Feten und Neugeborenen in 15,7 %, an Säuglingen und bei Mädchen bis 15 Jahren in 9,1 % und bei Frauen über 17 Jahre in 19,5 % gefunden.

Die Untersuchungen von *Dohrn, C. Rieder, G. Klein* und vor allem von *R. Meyer* haben zu Erkenntnissen geführt, die sich zusammenfassend in enger Anlehnung an *R. Meyer* wie folgt darstellen lassen:

Der Gartner'sche Gang verläuft im Lig. latum parallel zur Tube als enger Gang mit zylindrischem Epithel; schräg abwärts sich senkend tritt er auf Höhe des inneren Muttermundes — nach *R. Meyer* öfters weiter oben —, im untersten Teil des Corpus in den Uterus ein, verläuft in dessen Seitenkante und dringt je weiter abwärts desto mehr medial vor, bis er im untersten Teil des supravaginalen Abschnittes der Schleimhaut am nächsten zu liegen kommt. Von hier biegt der Gang nach lateral und etwas nach oben und gelangt auf der Höhe des oberen Teiles der Portio in die seitliche Vaginalwand, in deren Mitte er in sagittaler Richtung kaudalwärts verläuft. Der Gang nähert sich kurz vor dem Ende der Vagina deren Hinterwand und tritt dann an der Basis des Hymens von dorsal her in dieses ein. In ventralwärts gerichtetem Verlauf mündet er nahe dem freien Hymenalrande nach außen.

Die hauptsächlichsten Merkmale des Gartner'schen Ganges sind in dessen oberen Teilen seine Lage in der Seitenkante, das einfache zylindrische Lumen und die Umhüllung mit einer derben und breiten, überwiegend zirkulären, außen longitudinalen Tunica muscularis. Weiter unten liegt der Kanal dann mehr zentral, stellenweise steht er in unmittelbarem Kontakt mit der

Schleimhaut. Erst im untersten Teil liegt der Gang dann wieder mehr seitlich. Der untere Teil unterscheidet sich vom oberen hauptsächlich durch das Vorhandensein der Ampulle, die sich mit der Ampulle des Vas deferens vergleichen läßt. Diese stellt ein scheidenförmig erweitertes Lumen dar, welches auf dem Querschnitt als ein von vorn nach hinten gerichteter Schlitz mit zahlreichen Ausstülpungen, hauptsächlich an der vorderen und hinteren Kante dieser Scheide, erscheint.

Das Epithel ist im oberen Teil des Kanals einschichtig, kubisch, im Hauptteil der Ampulle meistens höher. Die Vielschichtigkeit des Epithels findet sich hauptsächlich im unteren Vaginaldrittel.

Bei Erwachsenen werden im Bereich der Ampulle häufig Cysten gefunden. Die gegenseitige Lagebeziehung, die zuweilen rosettenähnliche Form, ferner die verschiedene Zellhöhe, lassen sie als Bestandteile des Gartner'schen Ganges zurückführen.

Daß *pathologische Bildungen,* die auf Reste des Gartner'schen Ganges zurückgeführt werden, nicht einmal so selten sind, bestätigt die Angabe *Bumkes,* der schon im Jahre 1914 74 Cysten, welche als Abkömmlinge des Gartner'schen Ganges aufgefaßt worden sind, zusammengestellt hat.

Zu den neun Adenombildungen, welche *M. Reeb* im Jahre 1937 im Schrifttum finden konnte, sind neben einer eigenen Beobachtung des Autors inzwischen zwei neue Beobachtungen von amerikanischer Seite *(S. A. Wolfe)* hinzugekommen.

Auffallend ist die Diskrepanz in den Übersichten verschiedener Autoren über die Zahl der bis jetzt bekanntgewordenen *Carcinome des Gartner'schen Ganges,* der praktisch wichtigsten Neubildung der Reste des Urnierenkanals.

Während *Bumke* in der oben erwähnten Arbeit elf Carcinome, die vom Gartner'schen Gang als Matrix abgeleitet wurden, zusammenstellt, berichtet *J. Dehner* 1937 über drei Beobachtungen (je eine von *R. Meyer, F. Heinsius, G. Wagner)* und *H. v. Braitenberg* über vier bekanntgewordene Fälle (zwei von *R. Meyer,* je eine von *Wagner* und *Rockstroh).*

Eine Erklärung für diese auseinandergehenden Angaben mag darin gegeben sein, daß die Diagnose Carcinom des Gartner'schen Ganges im besten Falle hohen Wahrscheinlichkeitscharakter besitzt und somit die Beurteilung der Mitteilungen dem Ermessen jedes einzelnen anheimgestellt ist.

Wir glauben, daß der Nachweis für das sichere oder höchstwahrscheinliche Vorliegen eines Krebses aus Gangresten

der Gartner'schen Bildung bis heute in sechs Fällen gelungen ist. Es seien deshalb diese vorangestellt.

R. Meyer beschreibt einen doppelseitigen Gartner'schen Gang in der Cervix uteri mit starken adenomatösen Wucherungen. Zum Teil zeigt das Adenom Übergang zu intrakanalikulär entwickelten Papillomen, die in der Vorderwand zu einem großen carcinomatösen Knoten verschmelzen. Von *R. Meyer* wird festgestellt, daß es sich um die erste Mitteilung eines Carcinoms des Gartner'schen Ganges handle.

1907 beschreibt derselbe Autor einen dem ersten ganz ähnlichen Fall, bei welchem die Diagnose an einem Stückchen Portio gestellt worden ist und der als morphologische Charakteristica zeigt stark gewundene, engkalibrige Kanälchen in Gruppen, und mehr zerstreute Kanälchen mit wechselndem Kaliber, unregelmäßigem Epithel, ferner mit vielfach homogenem zähflüssigem Sekret gefüllte Cysten mit äußerst niedrigem Epithelsaum und schließlich intrakanalikuläre, intracystische, dicht gedrängte, bindegewebsarme Papillome.

G. Wagner beschreibt 1929 einen Fall, der in der seitlichen Wand eines Collum uteri eine adenomatöse Wucherung in Form von cystischen Räumen mit teilweise flachem Epithel und papillären Vorsprüngen aufweist und dessen mikroskopische Bilder mit denen des ersten von *R. Meyer* beschriebenen Falles vollkommen übereinstimmen.

1935 erwähnt *H. Daneel* ein von *R. Meyer* bestätigtes Adenocarcinom des Gartner'schen Ganges. Die Diagnose wird auf Grund der Struktur und der Art des Wachstums des Drüsentumors unter Berücksichtigung der topographischen Lage gestellt.

H. Rockstroh beschreibt 1936 ein drüsiges Carcinom, das er infolge der Ähnlichkeit des Epithels mit dem zweier von ihm beschriebener Adenome des Gartner'schen Ganges und dem deutlichen Unterschied gegenüber den Cervixdrüsen als von Urnierengangresten herstammend auffaßt.

v. Braitenberg führt 1941 eine Geschwulst an, deren charakteristische Bestandteile einzelne oder in Gruppen gelagerte Drüsenschläuche sind mit zylindrischem Epithel. Daneben finden sich enge drüsige Kanäle mit niederem Epithel, die eine cystische Erweiterung erfahren und schließlich in dichtgelagerte, sekreterfüllte Cysten übergehen. An zwei Stellen finden sich lebhafte Proliferationen der Epithelzellen mit Bildung von carcinomatösen, mehr soliden Zapfen und Strängen, sowie auch

der flachen, endothelartigen Epithelien mit örtlicher intrakanalikulärer Papillenbildung und diffusen papillären Wucherungen.

Schon vor der ersten Beobachtung eines sichergestellten Carcinoms des Gartner'schen Ganges finden wir vier Mitteilungen bei denen die Diagnose nicht eindeutig ist.

Ein von *G. Klein* 1898 an exkochleiertem Material festgestelltes Adenocarcinom der hinteren Portiolippe, welches mikroskopisch lange, mehrfach geteilte Schläuche mit kubischem oder sehr niedrigem zylindrischen Epithel mit einer eigenen Muscularis und Drüsen mit teilweisem Übergang des Zylinderepithels in mehrschichtiges Epithel aufweist.

O. v. Herff leitet 1899 ein Carcinoma simplex inmitten des Beckenzellgewebes der Scheidenumgebung per exclusionem mit Wahrscheinlichkeit aus Resten des Gartner'schen Ganges ab.

1901 demonstriert *O. Höhne* ein namentlich in der hinteren und rechten Seitenwand destruierend gewachsenes Carcinom der Cervix. Der rechte Gartner'sche Gang läßt sich in den Tumor verfolgen und deshalb nimmt *Höhne* diesen für den Ausgangspunkt des Tumors an.

Im gleichen Jahr beschreibt *F. Heinsius* ein im Beckenbindegewebe entstandenes Carcinom, welches gegen die Vagina emporwuchert. Eine Neubildung, ausgehend vom Parovarium oder der Nebenniere, wird ausgeschlossen und der Tumor per exclusionem vom Urnierengangrest abgeleitet.

Ein malign degeneriertes Cystoma papilliferum in der Hinterwand der Scheide, das als maligne Degeneration einer Cyste des Gartner'schen Ganges gedeutet wird, hat 1903 *A. Falkner* beschrieben.

Ein im Corium der Vagina sich entwickelndes Zylinderzellencarcinom, das gegen die Scheide vordringt und vom vaginalen Anteil des Gartner'schen Ganges hergeleitet wird, beschreiben 1905 *Pallosou* und *Violet*.

Das von *E. Bumke* 1914 beschriebene Plattenepithelcarcinom links hinter der Cervix und Vagina wird von *R. Meyer* als vom Gartner'schen Gang abstammend nicht anerkannt.

Zusammenfassung.

Bei einer 48 Jahre alten Frau findet sich ein Carcinom im Bereich der Uteruswandung, das aus kleinen drüsigen Formationen sich aufbaut und das zum Teil unter der Mucosa in

Höhe des inneren Muttermundes bis in das Scheidengewölbe sich ausbreitet.

Bei einer 54 Jahre alten Frau läßt sich in der Wandung des Uterus ein Carcinom in Höhe des inneren Muttermundes feststellen, das sich vorwiegend unter der Schleimhaut weiterentwickelt hat. Neben dem Tumor sind noch reichlich Cysten und Gangbildungen erkennbar, die als Teile der Gartner'schen Gänge aufgefaßt werden können.

In beiden Fällen lassen sich die Blastome, auf Grund ihrer Lagebeziehung zum Uterus und wegen ihrer Epithelformation, vom Gartner'schen Gang ableiten.

Summary.

In a 48 year old woman there was a carcinoma in the region of the wall of the uterus, consisting of small glandular formations spreading partly under the mucosa at the height of the inner mouth of the womb into the vaginal arch.

In a 54 yearl old woman a carcinoma of the uterus wall in the vicinity of the inner mouth of the womb was discovered, which had developed chiefly under the mucous membran. In addition numerous cysts and canal formations were observable, which may be considered parts of the duct of Gartner.

In both cases the blastoma could, on account of their position in relation to the uterus and their epithelium formation, be attributed to the duct of Gartner.

Résumé.

Description, chez une femme de 48 ans, d'un carcinome se trouvant dans la paroi utérine, formé de petits éléments glandulaires et qui se propage partiellement sous la muqueuse, de la région de l'orifice interne du col jusque dans le dôme vaginal.

Description, chez une femme de 54 ans, d'un autre carcinome situé dans la paroi utérine, à la hauteur de l'orifice interne, et qui se développe principalement sous la muqueuse. A côté de la tumeur elle-même, se trouvent encore de nombreux kystes et de nombreuses formations tubuleuses qui peuvent être considérés comme appartenant aux canaux de Gartner.

Il faut admettre dans les deux cas, en tenant compte de la situation des tumeurs dans l'uterus et de leurs formations épithéliales que ces blastomes proviennent des canaux de Gartner.

Riassunto.

Vien descritto un carcinoma sviluppatosi nella parete uterina di una donna di 48 anni, formato da piccoli elementi ghiandolari: esso si propaga, in parte, sotto la mucosa, dall'orifizio interno dell'utero fino alla volta vaginale.

Vien descritto un altro caso di carcinoma, sviluppatosi nella parete uterina di una donna di 54 anni all'altezza dell' orifizio interno dell'utero; questo carcinoma si è sviluppato in prevalenza più lontano sotto la mucosa. Vicino al tumore sono riconoscibili abbondanti cisti e formazioni canalicolari, le quali possono venir intese come resti dei canali di Gartner.

Nei due casi i blastomi derivano certamente dai canali di Gartner, data la loro posizione rispetto all'utero e a causa della loro costituzione epiteliale.

Literaturverzeichnis.

Beigel: Med. Oblt. 1878, 27. — *Braitenberg, H. v.:* Arch. Gyn. 1941, 171. — *Bumke, E.:* Virchows Arch. 1914, 217. — *Daneel, H.:* Arch. Gyn. 1935, 159. — *Dehner, I.:* Die Tumoren der Vulva unter bes. Berücksichtigung der Mißbildungsgeschwülste des Gartner'schen Ganges. Diss. 1937, München. — *Dohrn:* Arch. Gyn. 1883, 21. — *Falkner, A.:* Ztschr. Geb. u. Gyn. 1903, 50. — *Follin:* Recherches sur les corps de Wolff Thèse 1850 (zit. nach Dohrn). — *Gartner, H. T.:* Anatomisk beskrivelse over ved nogle dyrarters uterus undersögt glandulöst organ. Kjöbenhaver 1822 (zit. nach Dohrn). — *Heinsius, F.:* Ztschr. Geb. u. Gyn. 1901, 45. — *Herff, O. v.:* Ztschr. Geb. u. Gyn. 1899, 41. — *Höhne, O.:* Demonstrationen. Verh. d. Ges. Naturf. u. Ärzte, 73. Vers. z. Hamburg, 1901. — *Jacobson:* Die Okenschen Körper 1830 (zit. nach Dohrn). — *Klein, G.:* Virchows Arch. 1898, 154. — *Malpighi:* Dissertatio epistolica ad Jacobum Sponium (zit. nach Dohrn). — *Maudach, F. v.:* Virchows Arch. 1899, 94. — *Meyer, Robert:* Ztschr. Geb. u. Gyn. 1897, 37. — *Derselbe:* Über epitheliale Gebilde im Myometrium einschließlich des Gartner'schen Ganges. Berlin 1899. — *Derselbe:* Ztschr. Geb. u. Gyn. 1900, 42. — *Derselbe:* Virchows Arch. 1903, 174. — *Derselbe:* Ztschr. Geb. u. Gyn. 1907, 59. — *Derselbe:* Arch. Mikrosk. Anat. u. Entw.-Gesch. 1909, 73. — *Pallosou* et *Violet:* Ann. Gynéc. 1905. — *Reeb, M.:* Adenome du Canal de Gartner, Gynéc. et Obstét. 1937, 36. — *Rieder, C.:* Virchows Arch. 1884, 94. — *Rockstroh, H.:* Ztschr. Geb. u. Gyn. 1936, 112. — *Sakuraoka, J.:* Ref. Ber. Gynäk. 1937, 34. — *Wagner, G.:* Zblt. Gyn. 1929, 5. — *Wolfe, S. A.:* Americ. Journ. Obstetr. 1940, 39.